·论著·

半侧颜面短小畸形患儿非病变侧下颌骨形态改变特点

陈亦阳 刘佳玉 万全 卢志远 高梓君 刘佳梦
广州市妇女儿童医疗中心口腔颌面外科,广州 510623
通信作者:陈亦阳,Email:chenyy30@163.com

【摘要】 **目的** 通过几何形态学方法分析比较半侧颜面短小(HFM)畸形患儿下颌骨非病变侧与正常下颌骨的形态差异。**方法** 收集2015年1月1日至2021年12月31日广州市妇女儿童医疗中心收治的16例HFM畸形Ⅱb及Ⅲ型患儿(1岁以下)三维CT数据,以同时期同年龄段16例无颅颌面畸形的儿童下颌骨CT为对照。对CT数据进行抽提三维模型,绘制非病变侧下颌骨水平面及矢状面投影,对投影进行标点,转化为坐标数据导入MorphoJ进行典型变量分析。将非病变侧下颌骨三维模型同正常组下颌骨模型三维叠印,显示患者组非病变侧下颌骨三维形态特点。**结果** 患者组典型非病变侧典型下颌骨同正常组典型下颌骨三维叠印提示,患者组非病变侧髁突向内偏曲,升支后倾,体部略外展,颏部略向前突。典型变量分析结果显示,患者组与对照组在水平面投影(马氏距离=6.472 9,$P<0.001$;普氏距离=0.047 7,$P=0.026\ 2$)和矢状面投影(马氏距离=6.422 7,$P<0.001$;普氏距离=0.059 6,$P=0.000\ 6$)差异均存在统计学意义。水平面投影可见患者组非病变侧颏部向对侧偏斜,颏部与体部交界区弯曲度较大,髁突横轴相对于体部向外旋转;矢状面投影可见患者组非病变侧体部-升支弯曲度减小,髁突沿长轴方向缩短。**结论** HFM畸形患儿非病变侧较正常组差异明显,表现为颏部延长、颏部与体部交界区水平弯曲度较大、体部-升支矢状弯曲度减小、髁突横轴相对于体部向外旋、髁突沿长轴方向缩短等变化。

【关键词】 Goldenhar综合征; 颅颌面畸形; 下颌骨; 几何形态学
基金项目:广州市科技计划(202102010304)
引用著录格式:陈亦阳,刘佳玉,万全,等. 半侧颜面短小畸形患儿非病变侧下颌骨形态改变特点[J/OL]. 中华口腔医学研究杂志(电子版), 2022,16(4):234-240.
DOI:10.3877/cma.j.issn.1674-1366.2022.04.006

The geometric morphometric analysis of the unaffected side of hemifacial microsomia patients' mandibles

Chen Yiyang, Liu Jiayu, Wan Quan, Lu Zhiyuan, Gao Zijun, Liu Jiameng
Department of Oral and Maxillofacial Surgery, Guangzhou Women and Children's Medical Center, Guangzhou 510623, China
Corresponding author: Chen Yiyang, Email: chenyy30@163.com

【**Abstract**】 **Objective** To analyze and compare the morphological differences between the unaffected mandibles of the hemifacial microsomia (HFM) patients and the normal children's mandibles with a geometric morphometric method. **Methods** The three-dimensional CT data of 16 HFM patients were collected. The patients were under one year old when admitted to Guangzhou Women and Children's Medical Center from January 1, 2015 to December 31, 2021, and categorized as type Ⅱb and type Ⅲ. Normal mandible data of children with the same age were used as the control. Three-dimensional superimposition of CT data was performed, and the unaffected mandible projections on the horizontal and sagittal planes were drawn for geometric morphometric analysis. **Results** Three-dimensional superimposition indicated that the condyles of the unaffected mandibles deviated inward, with inclined posteriorly ramus, slightly abducted body and slightly forward protruded chin. There were significant differences between the patients and the control group in both horizontal (Mahalanobis distance=6.472 9, $P<0.001$, Procrustes distance=0.047 7, $P=0.026\ 2$) and sagittal projections (Mahalanobis distance=

6.422 7, $P < 0.001$, Procrustes distance = 0.059 6, $P = 0.000\ 6$). The horizontal projection showed that the chin of the patient group deviated to the opposite side, whereas the area between the chin and body was more curved, and the horizonal axis of the condyle rotated outward relative to the body. The sagittal projection showed that the body-ramus curvature of the patient group reduced, and the condyle shortened along the long axis. **Conclusions** The unaffected side of HFM patients' mandible was statistically different from that of the normal children. Alterations in the mandibles included chin elongation, increased horizontal curvature of the area between the chin and body, decreased sagittal curvature of the body-ramus, rotation of the condylar transverse axis outwardly relative to the body, and shortened condyle along the long axis.

【Key words】 Goldenhar Syndrome; Craniofacial abnormalities; Mandible; Geometric morphometrics

Fund program: Science and Technology Planning Project of Guangzhou(202102010304)

DOI:10.3877/cma.j.issn.1674-1366.2022.04.006

半侧颜面短小(hemifacial microsomia, HFM)又称半侧颅面短小、Goldenhar综合征、第一、二鳃弓综合征、耳-下颌发育不良、下颌-面发育不良和单侧面部发育不良等,是临床常见的先天性颅颌面畸形之一[1-2]。HFM首先由德国Carl Ferdinand Van Arlt于1881年描述,可为单侧畸形或双侧畸形以单侧症状为重,主要累及颌面部骨骼、关节、肌肉和神经等。文献报道,HFM发生率在出生活婴的1/5 600~1/3 000,男女比例约3:2,是仅次于唇腭裂的常见的先天性面部畸形[3-4]。

目前,对于HFM患儿病变侧下颌骨形态变化的认知和分类较为详尽。1975年,Pruzansky[5]根据下颌骨畸形的程度将其分为Ⅰ、Ⅱ、Ⅲ型,Kaban等[6]在此基础上又将Ⅱ型分为ⅡA、ⅡB两个亚型。不少学者对于该病又进行了大量的研究,提出了许多分级方法。Lauritzen等[7]根据颞下颌关节的功能不同提出了Ⅰ~Ⅴ分型;Vento等[8]从眼眶不对称、下颌骨发育不良、耳畸形、面神经受损以及软组织发育不足等方面提出了OMENS分型。临床工作中多采用相对简单的Pruzansky-Kaban分类法,该法对指导临床诊疗方案的选择有指导意义。

在Pruzansky-Kaban分类法的指导下,临床手术设计均针对患者病变侧下颌骨。这实际上默认患者非病变侧下颌骨具有正常形态。也就是说,如果患者非病变侧下颌骨形态正常,只需要对病变侧实施手术即可重建下颌骨的对称性。在实际临床工作中发现,单纯对病变侧下颌骨实施手术,可能存在如下情况:下颌骨中线回复到面部中线时,非病变侧上下颌关系出现反殆;而非病变侧上下颌关系正常咬合时,下颌骨中线仍偏向患侧。笔者考虑到下颌骨发育过程中双侧密切关联,非病变侧形态可能受到病变侧的影响,存在形变可能。而目前有关HFM的颌骨形态及治疗的研究主要集中于病变侧,尚未见有关非病变侧颌骨形态的研究。同时下颌骨作为形态复杂的三维物体,基于一侧的二维评估不足以完整反映下颌骨畸形情况。故本课题组拟就HFM患儿下颌骨非病变侧形态进行几何形态学分析。

资料与方法

一、临床资料

选取2015年1月1日至2021年12月31日广州市妇女儿童医疗中心口腔科收治的诊断为HFM的患儿。选取同时期因其他非颌面部疾病就诊的同年龄段的儿童。

1. 患儿纳入标准:(1)年龄小于1岁;(2)至少2位专科医师确认诊断为HFM M2b或M3型患者;(3)有完整的临床资料;(4)获得监护人的知情同意。

2. 患儿排除标准:(1)患有其他颌面部疾病;(2)未获得知情同意者。共筛选16例符合条件的患儿,调取其CT数据,纳入患者组(表1)。

3. 对照组纳入标准:(1)年龄小于1岁;(2)至少由2位专科医师确认诊断不存在颌面部畸形;(3)有完整的临床资料;(4)获得监护人的知情同意。

4. 对照组排除标准:(1)患有其他先天性发育障碍相关疾病;(2)未获得知情同意。共筛选16例符合条件的儿童,调取其CT数据,纳入对照组(表1)。

二、方法

使用CMF Proplan(Materialise, Leuven, 比利时)对患者组和对照组CT数据进行三维重建。为保证一致性,特征点确定由2位以上高级职称医师商讨

确定,标点采集操作由同一位医师完成。

1. CT数据获取及三维图像重建:采用Brilliance 64排螺旋CT(PHILIPS,荷兰),数据以DICOM格式进行保存。将DICOM数据导入CMF Proplan,利用区域增长的方法提取下颌骨区域,进行下颌骨三维模型STL文件。将STL文件导入Geomagic Studio(Geomagic,美国)进一步处理。

2. 非病变侧图像分割:选取颏点、颏前点及颏部正中联合凹陷点(或乳切牙牙胚近中邻接点)所构成平面为下颌骨正中分割面。以此分割面分割下颌骨,若左侧为非病变侧则直接获得所需图形;若右侧为非病变侧,则取其镜像。对照组模型数据以同样方法统一取左侧下颌骨图像。

表1 本研究纳入半侧颜面短小(HFM)患儿和对照组患儿的基本信息

组别	序号	性别	月龄	体质量(kg)	身高(cm)
患者组	1	男	11	9.6	71
	2	女	4	5.5	63
	3	男	8	6.9	57
	4	女	7	7.7	67
	5	女	6	7.7	63
	6	女	5	5.1	52
	7	男	3	6.8	63
	8	男	10	7.2	68
	9	男	6	7.8	66
	10	女	3	5.1	58
	11	男	7	8.2	62
	12	女	7	9.0	76
	13	女	6	7.8	70
	14	男	5	5.6	61
	15	男	8	7.3	67
	16	男	8	8.1	73
对照组	1	女	4	6.8	60
	2	男	6	7.5	70
	3	女	6	8.6	66
	4	男	7	8.1	71
	5	男	8	7.9	68
	6	男	8	9.8	70
	7	女	9	7.5	69
	8	男	8	7.0	68
	9	男	5	6.9	61
	10	男	8	7.9	73
	11	男	10	9.6	72
	12	男	11	9.0	74
	13	女	9	9.2	74
	14	男	9	9.2	65
	15	男	8	11.0	77
	16	男	7	8.5	70

3. 双侧下颌骨图像重建及叠印:将上一步所得左半侧下颌骨图像,镜像生成右侧下颌骨图像,并拼接成完整下颌骨。以双侧下颌角间距为标准将不同病例模型进行等比同质化处理,再将同质化后将患者组及对照组下颌骨模型进行叠印,以识别差异明显部位。通过Geomagic软件的偏差功能,以对照组为参照,生成色谱图分析不同部位偏差大小。

4. 非病变侧下颌骨几何形态学分析:(1)标志点获取及矢量化:分别选取下颌骨的水平面俯视投影(图1A)以及矢状面侧方投影(图1B)主标志点。水平面投影和矢状面投影半标志点获得如图1所示,直线连线为主标志点连线等分,辐射线为主标志点连线角度等分,选取等分线同图形外边缘交点为半标志点。标志点选取之后,使用Makefan8进行标记,生成带有序号标志点的jpg文件,再将图像文件导入TPS系列软件进行标志点矢量化,生成tps文件。(2)形态学统计学分析:去除非形态因素后,将矢量化图形信息tps文件导入图像数据统计分析软件MorphoJ(The University of Manchester,英国),分别按马氏距离(Mahalanobis distance)和普氏距离(Procrustes distance in Procrustes shape coordination)两种标记方法进行典型变量分析(canonical variate analysis,CVA)。

结　果

一、患者组及对照组下颌骨三维形态比较

将患者组模型图像与对照组模型图像分别镜像拼接后得到完整下颌骨,根据双侧下颌角点间距进行标准化后,将下颌角点重叠得到叠印三维图形如图2。图2A~2C,红色部分为患者组,绿色部分为对照组,两组叠加后可见患者组髁突向内偏曲,升支后倾,体部略外展,颏部略向前突。而图2D~2E:以对照组为参照,患者组模型色谱分析。红色表示外展,蓝色表示内收,绿色表示一致。可见对照组髁突、冠突相对外展,颏部、体部相对内收。对照组升支后缘相对前倾。两种比较的结果一致。

二、典型变量分析

1. 水平面投影形态的典型变量分析:患者组非病变侧下颌骨形态同对照组同侧下颌骨形态在水平面投影差异明显,两组相同序号标志点的马氏距离为6.472 9,$P<0.001$,普氏距离为0.047 7,$P=0.026\ 2$,差异均具有统计学意义。水平面图形典型变量分析结果如图3。图3A示患者组与对照组分

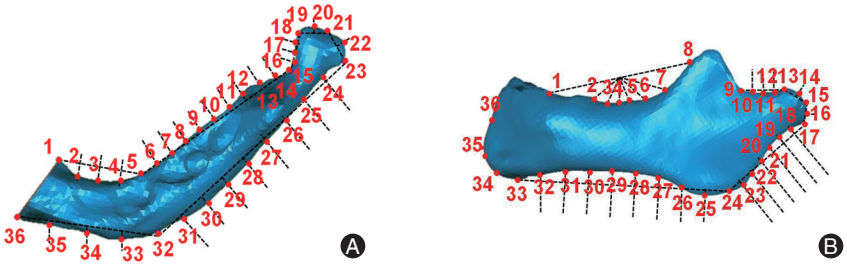

图1 一侧下颌骨投影标志点 A:水平面。1为颏部正中内侧缘点,2~4为1和5四等分点,5为外侧切线角平分线同内侧缘交点,6~14为5和15之间的十等分点,点15为髁突转折点,16~18为15和19之间的四等分点,19为髁突外形内侧最突点,20为19和21的中点,21为髁突最后点,22为21和23的中点,23为髁突外形外侧最突点。24~31为23和32的十一等分点,32为下颌骨水平投影前部边缘线同侧面边缘线交角的角平分线与下颌骨外缘交点,33~35为32和36的四等分点,36为下颌骨正中外侧边缘点。B:矢状面。1为下牙弓转折点,2~7为点1和8的七等分点,8为乙状切迹的切线与升支前缘的相交点,9为髁顶点与冠突顶点连线的平行线与乙状切迹的相切点,10~12为9和13的四等分点,13为髁突最前点,4为13和15中点,15为髁突最高点,16为15和17中点,17为髁突最后点,18~23为17和24的七等分点,24为下颌角后下点,25~32为24和33的九等分点,33为颏部最低点,34为颏下点与颏前点的中点,35为颏部最前点,点36为下牙槽嵴顶点与颏前点之前骨组织最凹点。

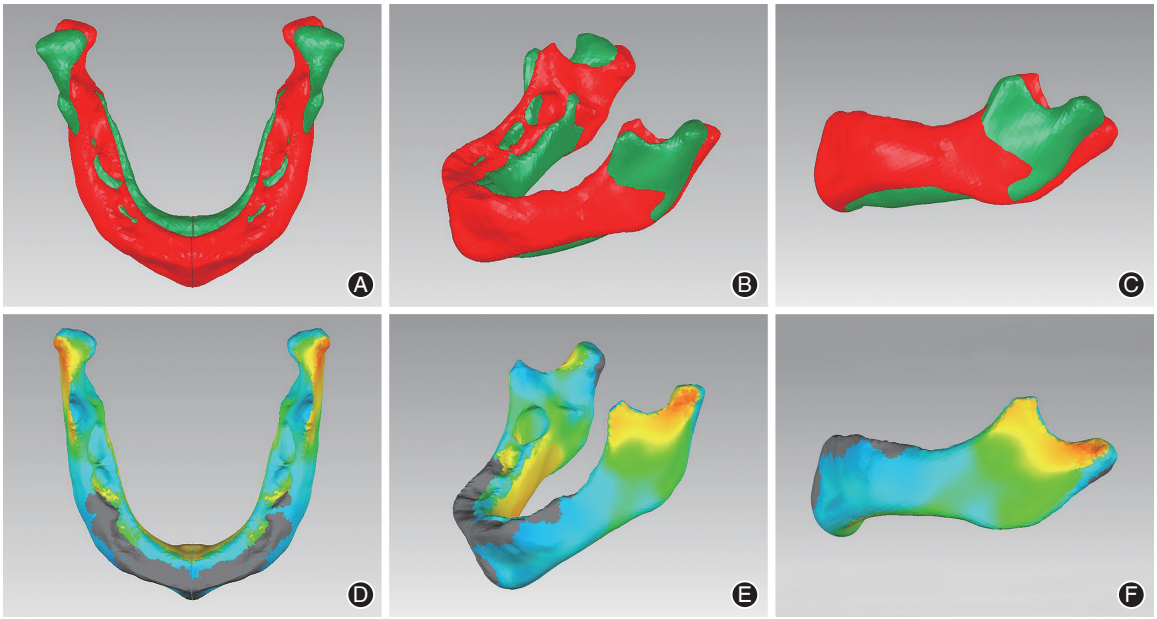

图2 半侧颜面短小(HFM)患者组典型非病变侧下颌骨同对照组典型下颌骨三维重叠比较显示形态变化 A~C:红色部分为患者组非病变侧典型下颌骨,绿色部分为对照组非病变侧典型下颌骨,两组叠加后可见患者组髁突向内偏曲,升支后倾,体部略外展,颏部略向前突;D~F:以对照组下颌骨模型为参照,对患者组非病变侧典型下颌骨模型进行色谱分析。红色表示外展,蓝色表示内收,绿色表示一致。可见对照组下颌骨模型髁突、冠突相对外展,颏部、体部相对内收。对照组下颌骨模型升支后缘相对前倾。

布分离且组内数据离散度较低,患者组集中位于典型变量的负值方向,对照组集中于典型变量的正值方向。典型变量趋于负值时,下颌骨颏部正中联合向对侧偏斜,颏部与体部交界区弯曲度较大,髁突横轴相对于体部向外旋转(图3B~3C)。典型变量趋于正值时,下颌骨颏部正中联合向同侧偏斜,颏部与体部交界区弯曲度较小,髁突横轴相对于体部向内旋转(图3D~3E)。

2. 矢状面投影形态的典型变量分析:患者组非病变侧下颌骨形态同对照组同侧下颌骨形态在矢状面投影差异明显,两组相同序号标志点的马氏距离为6.422 7,$P<0.001$,普氏距离为0.059 6,$P=0.000\ 6$,差异均具有统计学意义。矢状面图形典型变量分析结果如图4。图4A示患者组图像皆倾向于典型变量的负值方向,对照组图像皆集中于典型变量的正值方向。图4B~4C示,典型变量趋于负值时,下颌骨矢状面投影的体部-升支弯曲度减小,髁突沿长轴方向缩短。图4D~4E示,典型变量趋于正值时,下颌骨矢状面投影的体部-升支弯曲度增大,髁突沿长轴方向增长。

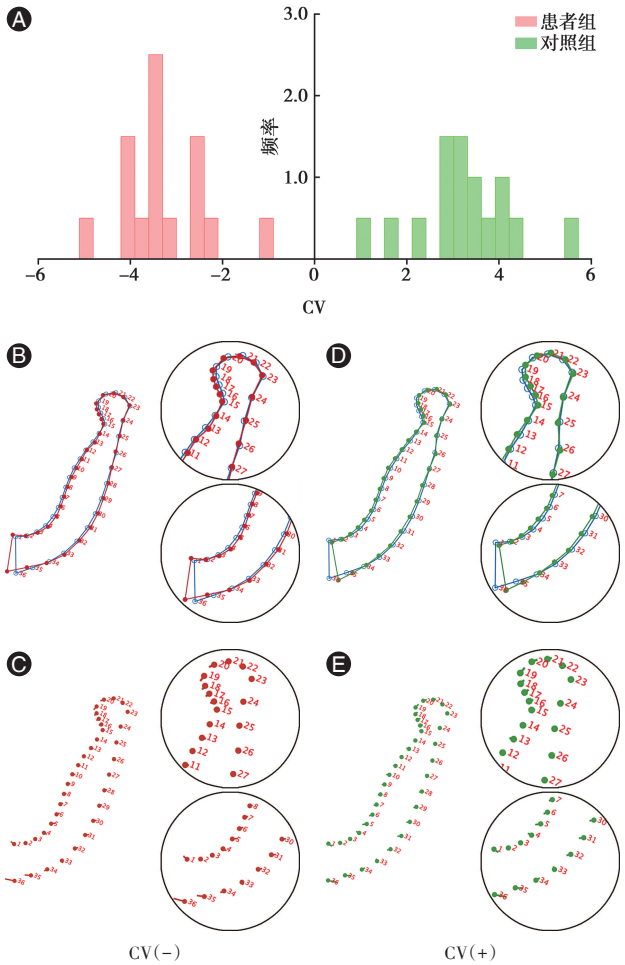

图3 半侧颜面短小(HFM)患者组非病变侧下颌骨形态特征坐标同对照组下颌骨形态特征坐标水平投影的典型变量分析 A:在典型变量(CV)下患者组和对照组样本的频数分布;B:红色图形为典型变量为负值时,形态变化趋势,浅蓝色图形为全部样本平均图形;C:红色标志点为全样本平均图形,点上矢量标线为典型变量为负值的形态变化趋势;D:绿色图形为典型变量为负值时,形态变化趋势,浅蓝色图形为全部样本平均图形;E:绿色标志点为全样本平均图形,点上矢量标线为典型变量为负值的形态变化趋势。

讨 论

本研究先假定患者非病变侧下颌骨是正常的,并通过镜像拼接为完整下颌骨。结果发现和正常对照相比,患者组髁突存在明显的内收偏曲。这说明当患者非病变侧向对侧偏移时,髁突横轴变化不大,但髁突颈部向对侧弯曲了。可以推测,当手术把颏点移回正中,此髁突颈部的弯曲仍然存在,会迫使髁突横轴出现外展,有造成颞颌关节损伤的风险。有研究回顾了28例0~14岁颞下颌关节强直患儿,发现有16例为医源性强直,其中13例和下颌牵张成骨或下颌成形有关[9]。因为类似原因,Dong等[10]

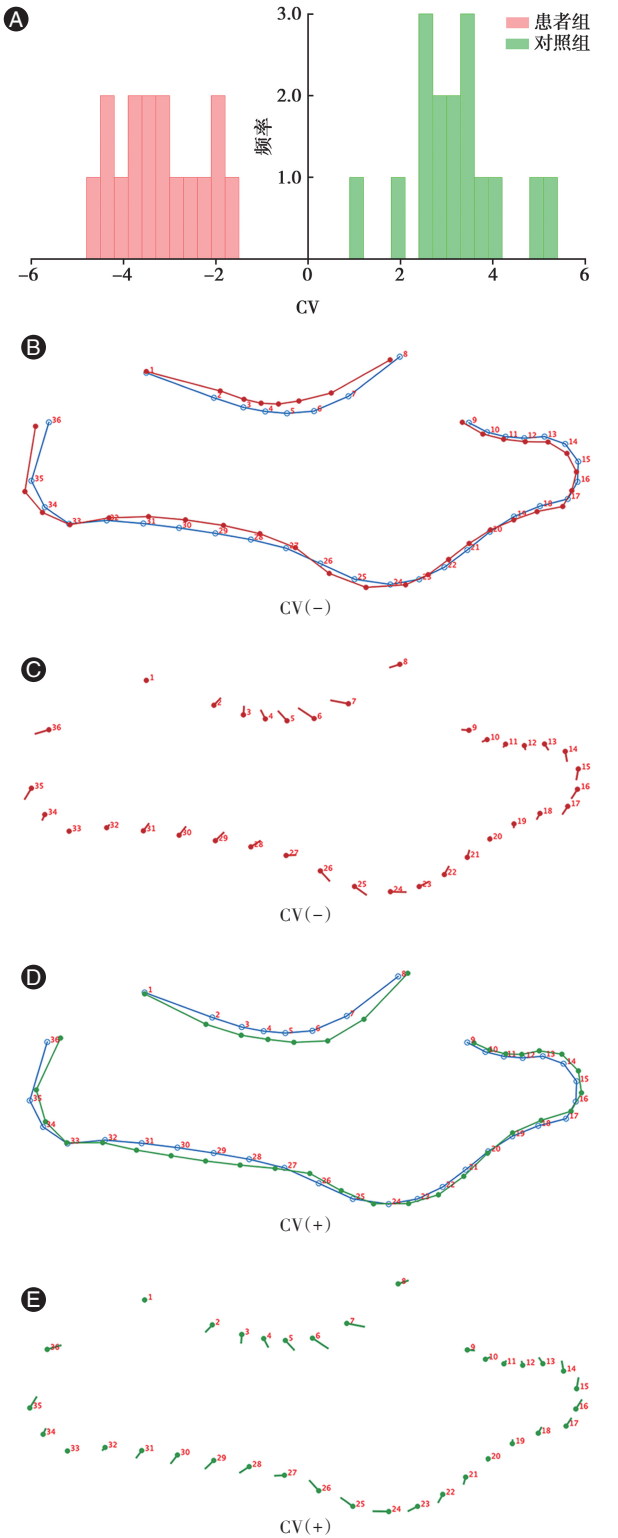

图4 半侧颜面短小(HFM)患者组非病变侧下颌骨形态特征坐标同对照组下颌骨形态特征坐标水平投影的典型变量分析 A:在典型变量(CV)下患者组和对照组样本的频数分布;B:红色图形为典型变量为负值时,形态变化趋势,浅蓝色图形为全部样本平均图形;C:红色标志点为全样本平均图形,点上矢量标线为典型变量为负值的形态变化趋势;D:绿色图形为典型变量为负值时,形态变化趋势,浅蓝色图形为全部样本平均图形;E:绿色标志点为全样本平均图形,点上矢量标线为典型变量为负值的形态变化趋势。

采用牵张期间卸载颞下颌关节承受的牵引力的方式手术。患者组还存在下颌骨非病变侧体部,特别是尖牙区外展的现象。实际上并非真正的外展,而是非病变侧像对侧偏移时,造成尖牙区弯曲度变大。当手术把颏点移回正中,会表现为尖牙区外展,甚至造成反殆。患者组颏部前突的现象最初较难理解,分析可能是升支后倾。由于髁突并没有真正后移,升支后倾实际上减小了升支-体部的弯曲度,有推体部向前的作用。当然,升支不会主动后倾,病变侧组织发育不足,把非病变侧拉向病变侧,可能是造成这个现象的原因。

由于Pruzansky-Kaban分类法并不涉及非病变侧,也不涉及定量分析,因此无法简单套用Pruzansky-Kaban分类法评估非病变侧下颌骨。侧位X线头影测量对此类患者也不合适。实际上,即便是正常婴幼儿下颌骨的评估,临床上也越来越多采用CT扫描结合3D重建技术进行[11-12]。在这些研究当中,有一部分尽管使用了三维图像进行研究,但测量参数是计算少量标志点之间的距离、角度等,仍可能损失重要信息,比如整体形态变化特点。如果作整体形态讨论,理想状态下应包括对象形态的全部信息,实际的图形分析应尽可能多地描记标志点。考虑到不是所有的形态变异均与疾病相关,比如牙槽突区域的形态变异与本病畸形无直接关系,既需要事先确定哪些标志点或参数是必不可少的,也需要确定哪些标志点或参数是可以忽略的[12]。就本病而言,疾病可能影响的标志区域应包括髁状突、颏部和下颌角等。有些区域,比如牙槽突、冠突,则是应当忽略的。因为,牙槽嵴形态受牙齿萌出状态影响过大,冠突则过多地受到颞肌的影响,使这两部分形态变异无法和本病畸形建立关系。

20世纪80年代后期至20世纪90年代初期建立的几何形态测量法(geometric morpho-metrics),可通过一定规则测量图形,并将其转换为数字信息并加以分析。在下颌骨形态研究中,该方法可以充分利用数字化影像数据,弥补了传统形态测量方法局限于点距、角度和面积等测量参数、无法去除非形态因素(大小、空间位置等)从而难以讨论复杂几何体形态本质特征的缺点[13-15]。因此,使用几何形态学分析法,而不是传统点线角的测量法,对于要探讨的非病变侧下颌骨形态变化,是必要的。

由于几何形态学分析本身包含统计分析,可以排除研究者自身观察的偏差。在此前提下,本研究发现,患者非病变侧下颌骨形态与正常同侧下颌骨形态存在显著性差异。这些差异在水平投影(俯视图)和矢状投影(侧视图)都存在。典型变量分析发现,患者非病变侧下颌骨水平面投影表现为下颌骨颏部正中联合向对侧偏斜,颏部与体部交界区弯曲度较大,髁突横轴相对于体部向外旋转。这和本文前面三维叠印的结果一致,因此可以同样推论:当把颏点移回中线,颏部与体部交界区会过度外凸,与对应上颌区域形成反咬合;其髁突横轴也会被强制外旋,存在颞颌关节创伤的风险。

患者非病变侧下颌骨矢状面投影表现为体部-升支弯曲度减小,髁突沿长轴方向缩短。这表明病变侧下颌骨发育不足不仅使非病变侧向病变侧水平旋转,而且使非病变侧出现体部-升支弯曲度减小以代偿前后方向上骨量不足。值得注意的是,非病变侧髁状突没有代偿性延长,相反,还出现缩短的趋势。因此,非病变侧的"代偿",可能只是受病变侧影响的形态扭曲,而非骨质生长。

一般而言,牵张成骨后,HFM患者双侧下颌咬合力趋于平衡[16-17]。但对于较严重的患者,在实现咬合力平衡的同时,非病变侧髁突承受的旋转应力是否需要卸载、升支和体部弯曲度的改变是否需要矫正,仍是值得考虑的问题。本研究认为,在较为严重的HFM患儿中,除了需要对病变侧进行牵张成骨,同时需要对已经发生形态变化的非病变侧下颌骨同时进行截骨牵张,以改善非病变侧下颌骨体部-升支的角度变化、体部的身长以及缓解髁突的异常旋转。

根据世界卫生组织(WHO)的定义,本病属于罕见病,发病率为0.2‰~0.3‰。其中症状较轻的Ⅰ型分类,按国内指南[18]要求无需手术治疗,不纳入本研究当中。另外,出于伦理考虑,对照组既需要没有颌骨畸形,又需要有颌面部CT检查的指征,病例收集亦较为艰难。随着锥形束CT(cone-beam computed tomography,CBCT)技术的普及,数据获取过程中的辐射风险大幅下降。本课题组拟在未来的研究中收集更多的下颌骨形态数据,充实现有研究结果,并进一步分析HFM患者颌骨形态变化的详细特点及致病机制。

利益冲突 所有作者均声明不存在利益冲突

作者贡献声明 陈亦阳:研究指导、论文撰写及修改、经费支持;刘佳玉、万全、高梓君:数据处理、统计分析及论文修改;卢志远、刘佳梦:数据收集及数据处理等

参 考 文 献

[1] Paul MA, Opyrcha J, Knakiewicz M, et al. Hemifacial microsomia review: Recent advancements in understanding the disease[J]. J Craniofac Surg, 2020, 31(8): 2123-2127. DOI: 10.1097/SCS.0000000000006616.

[2] Gougoutas AJ, Singh DJ, Low DW, et al. Hemifacial microsomia: Clinical features and pictographic representations of the OMENS classification system[J]. Plast Reconstr Surg, 2007, 120(7): 112e-113e. DOI: 10.1097/01.prs.0000287383.35963.5e.

[3] Grabb WC. The first and second branchial arch syndrome[J]. Plast Reconstr Surg, 1965, 36(5): 485-508. DOI: 10.1097/00006534-196511000-00001.

[4] Murray JE, Kaban LB, Mulliken JB. Analysis and treatment of hemifacial microsomia[J]. Plast Reconstr Surg, 1984, 74(2): 186-199. DOI: 10.1097/00006534-198408000-00003.

[5] Pruzansky S. Not all dwarfed mandibles are alike[J]. Birth Defects, 1969.

[6] Kaban LB, Moses MH, Mulliken JB. Surgical correction of hemifacial microsomia in the growing child[J]. Plast Reconstr Surg, 1988, 82(1): 9. DOI: 10.1097/00006534-198807000-00003.

[7] Lauritzen C, Munro IR, Ross RB. Classification and treatment of hemifacial microsomia[J]. Scand J Plast Reconstr Surg, 1985, 19(1): 33-39. DOI: 10.3109/02844318509052863.

[8] Vento AR, LaBrie RA, Mulliken JB. The O.M.E.N.S. classification of hemifacial microsomia[J]. Cleft Palate Craniofac J, 1991, 28(1): 68-76. DOI: 10.1597/1545-1569_1991_028_0068_tomens_2.3.co_2.

[9] Ramly EP, Yu JW, Eisemann BS, et al. Temporomandibular joint ankylosis in pediatric patients with craniofacial differences: Causes, recurrence and clinical outcomes[J]. J Craniofac Surg, 2020, 31(5): 1343-1347. DOI: 10.1097/SCS.0000000000006328.

[10] Dong E, Dempsey RF, Wirthlin JO, et al. Cranial anchored mandible distraction osteogenesis[J]. J Craniofac Surg, 2019, 30(2): e183-e186. DOI: 10.1097/SCS.0000000000005174.

[11] Schipper JAM, van Lieshout MJS, Bohringer S, et al. Modelling growth curves of the normal infant's mandible: 3D measurements using computed tomography[J]. Clin Oral Investig, 2021, 25(11): 6365-6375. DOI: 10.1007/s00784-021-03937-1.

[12] Klop C. MAGIC Amsterdam. A three-dimensional statistical shape model of the growing mandible[J]. Sci Rep, 2021, 11(1): 18843. DOI: 10.1038/s41598-021-98421-x.

[13] Landi F, O'Higgins P. Applying geometric morphometrics to digital reconstruction and anatomical investigation[J]. Adv Exp Med Biol, 2019, 1171: 55-71. DOI: 10.1007/978-3-030-24281-7_6.

[14] Cooke SB, Terhune CE. Form, function, and geometric morphometrics[J]. Anat Rec (Hoboken), 2015, 298(1): 5-28. DOI: 10.1002/ar.23065.

[15] Katsube M, Yamada S, Utsunomiya N, et al. Application of geometric morphometrics for facial congenital anomaly studies[J]. Congenit Anom (Kyoto), 2022, 62(3): 88-95. DOI: 10.1111/cga.12461.

[16] 冯时,尹琳,刘伟,等. 半侧颜面短小畸形下颌骨牵引成骨术后咬合力变化的研究[J]. 中华整形外科杂志, 2018, 34(1): 28-31. DOI: 10.3760/cma.j.issn.1009-4598.2018.01.007.

[17] 王璇,冯时,刘伟,等. 半侧颜面短小畸形下颌骨牵引成骨对咬肌的影响[J]. 中国美容整形外科杂志, 2017, 28(8): 464-467. DOI: 10.3969/j.issn.1673-7040.2017.08.006.

[18] 曹谊林,蒋海越,祁佐良,等. 中国半侧颜面短小畸形·下颌骨畸形临床诊疗指南[J]. 中华整形外科杂志, 2018, 34(1): 1-5. DOI: 10.3760/cma.j.issn.1009-4598.2018.01.001.

(收稿日期:2022-05-31)

(本文编辑:王嫚)