·论著·

sticky bone混合浓缩生长因子应用于水平骨增量患者的临床效果研究

宫镇江 王守一 姚超 庞永志 崔婧
济南市口腔医院口腔颌面外科,中心实验室,济南市口腔疾病与组织修复再生医学重点实验室,济南 250001
通信作者:崔婧,Email:2005cuijing@163.com

【摘要】 **目的** 研究sticky bone混合浓缩生长因子(CGF)在水平骨量缺损患者中的骨增量效果。**方法** 选取2021年9月至2023年2月于济南市口腔医院口腔颌面外科就诊的拟行水平骨增量的单颗牙缺失患者共40例,使用随机数表法将其分为使用Bio-Oss骨粉行引导骨再生术(GBR)的对照组和使用sticky bone混合CGF行GBR的研究组,比较两组术后6个月的种植体骨结合成功率、种植位点的牙槽骨宽度、骨增量宽度、植骨手术时间及术后并发症等。**结果** 术后6个月,两组受试者的种植体骨结合成功率均为100%;研究组和对照组术后6个月的牙槽骨宽度分别为(8.3±0.8)、(7.1±1.0) mm,均大于术前[(3.6±0.6)、(3.8±0.8) mm],差异均有统计学意义($t_{研究组}$=22.13,$t_{对照组}$=11.99,P均<0.001);术后6个月时,研究组的牙槽骨宽度(t_2)、骨增量宽度(t_2-t_0)分别为(8.3±0.8)、(4.7±0.7) mm,均高于对照组[(7.1±1.0)、(3.3±0.8) mm],差异有统计学意义(t_{t2}=−4.406,t_{t2-t0}=5.978,P<0.001);研究组植骨手术时间[(6.5±1.1) min]显著低于对照组[(8.1±1.3) min],差异有统计学意义(t=4.196,P<0.001);40例受试者均未出现严重术后并发症。**结论** 与使用Bio-Oss骨粉的GBR技术相比,使用sticky bone混合CGF的GBR技术具有更好的水平骨增量效果,其远期效果仍需进一步研究。

【关键词】 骨增量; 引导骨再生; sticky bone; 浓缩生长因子
基金项目:济南市卫生健康委员会科技计划(2021-2-114)
引用著录格式:宫镇江,王守一,姚超,等. sticky bone混合浓缩生长因子应用于水平骨增量患者的临床效果研究[J/OL]. 中华口腔医学研究杂志(电子版), 2023,17(6):430-435.
DOI:10.3877/cma.j.issn.1674-1366.2023.06.010

The clinical effect of "sticky bone" mixed with concentrated growth factor on patients with horizontal bone augmentation

Gong Zhenjiang, Wang Shouyi, Yao Chao, Pang Yongzhi, Cui Jing
Department of Oral and Maxillofacial Surgery, Central Laboratory of Jinan Stamotological Hospital, Jinan Key Laboratory of Oral Tissue Regeneration, Jinan 250001, China
Corresponding author: Cui Jing, Email: 2005cuijing@163.com

【**Abstract**】 **Objective** To study the effectiveness of sticky bone mixed with concentrated growth factor (CGF) on bone augmentation in patients with horizontal ridge defect. **Methods** A total of 40 patients with dentition defect (one tooth loss) who were treated in the Department of Oral and Maxillofacial Surgery, Jinan Stomatological Hospital from September 2021 to February 2023 were included in the study. Participants were randomly divided into the control group receiving guided bone regeneration (GBR) with Bio-Oss bone substitute, and the experimental group receiving GBR with sticky bone mixed with CGF. The success rate of osseointegration, alveolar bone width, gained bone width at 6 months after surgery, operation time and postoperative complications were compared between the two groups. **Results** The success rate of osseointegration in both groups was 100%. The alveolar bone width of the experimental group and the control group at 6 months after surgery was (8.3±0.8) mm and (7.1±1.0) mm, respectively, both of which was larger than that before surgery [(3.6±0.6) mm and (3.8±0.8) mm], and the difference was

statistically significant (t_c = 22.13, t_c = 11.99, P < 0.001). The alveolar bone width (t_2) and gained bone width (t_2-t_0) in the experimental group were (8.3 ± 0.8) mm and (4.7 ± 0.7) mm, respectively, which were higher than those in the control group [(7.1 ± 1.0) mm and (3.3 ± 0.8) mm], and the difference was statistically significant (t_{t2} = −4.406, t_{t2-t0} = 5.978, P < 0.001). The operation time of bone augmentation in the experimental group [(6.5 ± 1.1) min] was significantly lower than that in the control group [(8.1 ± 1.3) min] (t = 4.196, P < 0.001). No serious postoperative complications occurred. **Conclusions** Compared with the GBR technique using Bio-Oss bone substitute, the GBR technique using sticky bone mixed with CGF had better outcome in horizontal bone augmentation. However, further studies on its long-term effect are needed.

【Key words】 Bone augmentation; Guided bone regeneration; Sticky bone; Concentrated growth factor

Fund program: Science and Technology Plan of Jinan Health Commission (2021-2-114)

DOI:10.3877/cma.j.issn.1674-1366.2023.06.010

随着口腔种植技术的不断发展和日趋成熟,目前种植修复已成为牙列缺损患者的首选修复方式。然而,仍有相当一部分牙列缺损患者因骨量不足需要骨增量手术,以满足种植体植入理想的三维位置。根据文献报道,拔牙后的12个月内,牙槽骨宽度会丧失约50%[1-2]。长期以来,引导骨再生(guided bone regeneration,GBR)技术是解决水平骨量不足的常用治疗方法[3-5]。然而,GBR技术存在手术操作较为繁琐、愈合期间容易塌陷等问题,且颗粒状骨替代材料本身不具备骨诱导性。2006年,Sacco提出了浓缩生长因子(concentrated growth factor,CGF)的概念,因CGF含有丰富的生长因子及纤维蛋白凝块,现已广泛应用于种植骨增量[6-9]。2010年,有学者首次提出使用骨粉颗粒和自体纤维蛋白凝胶(autologous fibrin glue,AFG)混合而成的骨移植物,称之为sticky bone,其具有形态可塑、骨颗粒稳定和操作简便等优点[10]。本研究旨在探究使用sticky bone混合CGF的GBR技术,与使用Bio-Oss骨粉的传统GBR技术相比是否具有更好的水平骨增量效果,以指导和改进临床中水平骨量缺损病例的治疗方式。

资料与方法

一、一般资料

选取2021年9月至2023年2月于济南市口腔医院口腔颌面外科就诊,且拟行水平骨增量手术的单颗牙缺失患者共40例,依据随机数表法将所有受试者分为研究组(使用sticky bone混合CGF)及对照组(使用Bio-Oss骨粉),其中对照组男9例、女11例,年龄19~66岁,平均(39.05 ± 11.39)岁;研究组男10例、女10例,年龄21~66岁,平均(40.00 ± 12.24)岁。两组患者性别、年龄等一般资料差异无统计学意义(P > 0.05),具有可比性。

1. 纳入标准:(1)单颗牙缺失,缺牙时间大于3个月;(2)缺牙区存在水平向骨缺损,骨缺损类型为Ⅰ-0型(牙槽骨一侧骨缺损不超过预期种植体长度的50%,另一侧无明显缺损)[11];(3)缺牙区邻牙无炎性病变;(4)口腔卫生状况良好。

2. 排除标准:(1)有糖尿病、骨质疏松症等全身系统性疾病;(2)每日吸烟超过10支;(3)夜磨牙或紧咬牙等口腔不良习惯;(4)慢性牙周炎且存在探诊深度大于3 mm者;(5)女性处于妊娠期或哺乳期;(6)无法配合本项研究者。

本研究通过济南市口腔医院伦理委员会批准(批件号:JNSKQYY-2021-021),所有受试者均知情同意,并签署知情同意书。

二、治疗过程

1. 术前准备:所有受试者于术前常规行血液学检查(血常规、空腹血糖、凝血和乙肝五项等)及口腔锥形束CT(cone-beam computed tomography,CBCT)检查,签署手术知情同意书。

(1)研究组:术前采集20~40 mL静脉血,分别置于玻璃涂层离心管(用于制备CGF)和无涂层离心管(用于制备AFG)中,使用离心机以2 400~2 700 r/min(离心半径140 mm)离心12 min,静置。其中玻璃涂层离心管内血液最终分为3层:上层为血清层、中层为CGF凝胶、下层为红细胞层;无涂层离心管内血液分为上下两层:上层为AFG、下层为红细胞层。将AFG层倒出与0.25 g小颗粒Bio-Oss骨粉(Geistlich,瑞士)混合(图1),再将CGF层使用压片器进行压缩后,将渗出液与AFG和骨粉的混合物一

并混合,静置5 min后获得凝固成型的胶状混合物,即可获得混合CGF的sticky bone(图2)。



图1 自体纤维蛋白凝胶(AFG)倒出与Bio-Oss骨粉混合 **图2** 获得凝固成型的胶状混合物,即混合浓缩生长因子(CGF)的sticky bone

(2)对照组:术前无须采集静脉血,将0.25 g小颗粒Bio-Oss骨粉与适量0.9%氯化钠溶液充分混合,即可获得混合0.9%氯化钠溶液的Bio-Oss骨粉。

2. 种植手术:手术在无菌及局部麻醉下进行,待麻醉生效后,在术区沿牙槽嵴顶切开,唇颊侧近远中做垂直附加切口,翻全厚瓣。根据术前设计逐级预备种植窝,在种植窝内植入士卓曼种植体(士卓曼,瑞士),扭矩达到25 N·cm以上以保证初期稳定性,选择适当的愈合基台或覆盖螺丝旋入种植体。

种植体植入完成后,进行骨组织去皮质化,软组织充分减张,研究组将混合CGF的sticky bone置于种植体唇颊侧骨缺损处,对照组将混合0.9%氯化钠溶液的Bio-Oss骨粉置于种植体唇颊侧骨缺损处。随后,在植骨部位覆盖Bio-Gide可吸收胶原膜(Geistlich,瑞士),以膜钉固定,严密缝合创口(图3~6)。

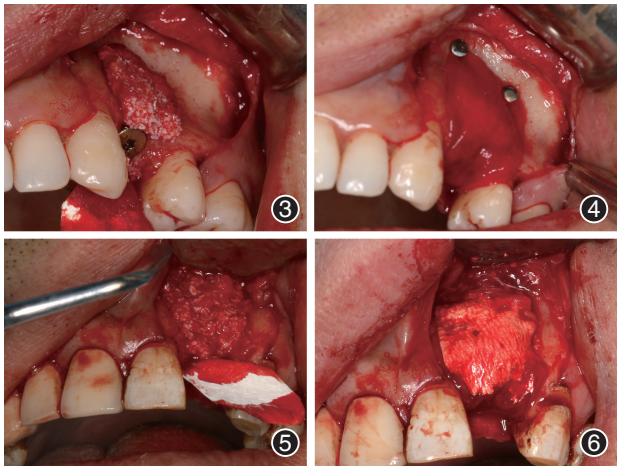

图3 研究组骨缺损区放置浓缩生长因子(CGF)+sticky bone **图4** 研究组Bio-Gide胶原膜覆盖植骨材料 **图5** 对照组骨缺损区放置Bio-Oss骨粉 **图6** 对照组骨缺损区放置Bio-Gide胶原膜

3. 术后事项:术后即刻拍摄CBCT,嘱患者口服抗生素3~5 d,术后24 h内冷敷术区,使用氯己定含漱液漱口,保持口腔卫生。术后1~2周复诊拆线,观察创口愈合情况,记录术后并发症发生情况。

所有受试者在术后6个月时复诊,拍摄CBCT。确认种植体骨结合良好,无明显骨吸收,行种植二期术(潜入式愈合)或种植取模(非潜入式愈合),进行种植修复。

三、评价指标

1. 种植体骨结合成功率:观察术后6个月CBCT影像中种植体周围有无透射影像,并在临床上检查种植体有无松动。种植体周围无透射影像、临床检查无松动视为种植体骨结合成功,由此计算两组受试者的种植体骨结合成功率。

2. 牙槽骨宽度:测量使用NNT(NewTom,意大利)软件,以种植体的颈部和根尖部中点连线作为中轴线,在种植体颈部平台下方1 mm处做与种植体中轴线相垂直的线段,测量颊舌向骨宽度,分别测量两组受试者术前(t_0)、术后即刻(t_1)、术后6个月(t_2)CBCT中的牙槽骨宽度(单位:mm),所有测量工作由两名医师分别独立完成,每个项目测量3次,取其平均值(图7A~7C)。

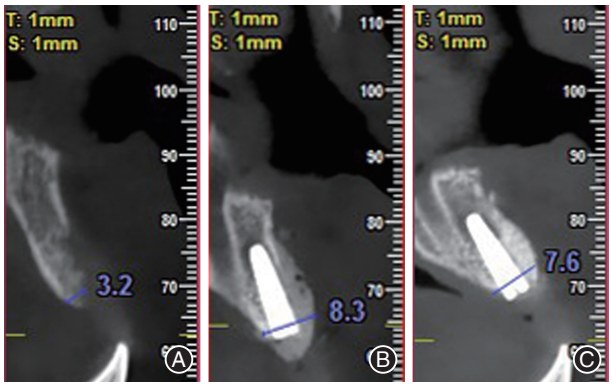

图7 单颗牙缺失患者种植治疗中使用sticky bone混合浓缩生长因子(CGF)引导骨再生(GBR)技术的锥形束CT(CBCT)图像 A:术前;B:术后即刻;C:术后6个月。

3. 植骨手术时间:在手术过程中记录植骨步骤所消耗的时间(min,精确到小数点后一位),从种植体植入完成,且骨组织去皮质化,软组织充分减张后开始计时,至植骨完成、缝合开始前。比较两组受试者之间的植骨时间有无差异。

4. 术后并发症:记录两组受试者在术后有无出现出血、感染、创口裂开、面部肿胀、骨粉排出和种植体松动等并发症。

四、统计学处理方法

采用SPSS 25.0软件进行统计学分析。术前

(t_0)、术后即刻(t_1)、术后6个月(t_2)的牙槽骨宽度(mm)及植骨手术时间(min)均经Shapiro-Wilk检验证实结果符合正态分布,经Levene检验证实数据方差齐。对各项结果数据进行独立样本t检验,检验水准双侧$\alpha=0.05$。

结　果

一、种植体骨结合成功率

纳入本研究的40例受试者均在术后6个月时完成随访,40枚种植体在随访期内均未出现松动、脱落等严重并发症,术后6个月的CBCT中均未出现种植体周围透射影像,两组患者的种植体骨结合成功率均为100%。

二、牙槽骨宽度

术前(t_0)两组之间牙槽骨宽度比较,差异无统计学意义($P>0.05$)。而术后即刻(t_1)和术后6个月(t_2)时,研究组牙槽骨宽度均大于对照组。研究组和对照组术后6个月的牙槽骨宽度分别为(8.3±0.8)、(7.1±1.0) mm,均大于术前[(3.6±0.6)、(3.8±0.8) mm],差异均有统计学意义($t_{研究组}=22.13$,$t_{对照组}=11.99$,P均<0.001);术后6个月时,研究组的牙槽骨宽度(t_2)、骨增量宽度(t_2-t_0)分别为(8.3±0.8)、(4.7±0.7) mm,均高于对照组[(7.1±1.0)、(3.3±0.8) mm],差异有统计学意义($t_{t2}=-4.406$,$t_{t2-t0}=5.978$,$P<0.001$,表1)。

三、植骨手术时间

比较研究组和对照组之间的植骨手术时间,研究组植骨时间[(6.5±1.1) min]显著低于对照组[(8.1±1.3) min],差异有统计学意义($t=4.196$,$P<0.001$)。

四、术后并发症

两组受试者在术后出现面部肿胀者共11例,其中研究组6例、对照组5例,差异无统计学意义($P<0.05$),两组均未出现出血、感染和骨粉排出等其他术后并发症。

讨　论

目前,口腔种植修复广泛应用于牙列缺损和牙列缺失患者的治疗,以修复为导向的种植治疗理念也逐渐得到普及和认可,种植体植入理想的三维位置是种植治疗成功的关键因素[12-13]。然而,根据文献报道,拔牙后的12个月内,牙槽骨宽度会丧失约50%,这往往会导致种植体植入时骨宽度不足[1-2]。另有多篇文献研究显示,不论是上颌还是下颌,均有超过50%的种植位点在种植治疗时需要行骨增量手术[14-16]。对于骨量缺损的患者而言,必要的骨增量手术是种植治疗成功的重要组成部分,也是保证种植体植入理想三维位置的重要前提条件[17-18]。

近几十年来,GBR植骨技术已成为种植水平骨增量的常用方法,传统的GBR植骨技术均使用骨代替材料,或者混合部分自体骨,以提高成骨效果。近些年来,随着浓缩血小板制品逐渐被发现,越来越多的浓缩血小板制品作为新型移植材料也成功应用于种植骨增量。第一代浓缩血小板制品包括富血小板血浆(platelet rich plasma, PRP)和富生长因子血浆(plasma rich in growth factors, PRGF),因其制备需要利用抗凝剂等化学添加剂,制备方式较为繁琐,且血液利用率低,仅为10%,目前已较少应用[9]。第二代浓缩血小板制品包括富血小板纤维蛋白(platelet rich fibrin, PRF)和CGF,因其制备简便,仅需利用静脉血,无须额外添加抗凝剂等,临床应用较为广泛。其中,CGF作为PRF的改良版本,含有更为丰富的生长因子,且其纤维蛋白凝块具有更高的强度和黏度,因此其应用较PRF更为广泛[19]。本研究在使用sticky bone进行GBR植骨时,使用了CGF这一浓缩血小板制品,将CGF与骨移植材料进行混合使用,可以达到更佳的成骨效果。根据文献报道,相较于单纯植骨,使用CGF混合同种异体骨粉,可以显著降低上颌窦外提升骨增量术后种植体周围的垂直骨吸收量,且具有更高的新骨形成率[20]。

在GBR植骨技术中,创口的初期关闭、充足的血供、植骨空间的维持及创口的稳定(即"PASS"原则)是GBR成功的必要条件[5]。为了维持植骨空间及创口的稳定,在GBR手术过程中有时需要使用钛网,为骨替代材料提供足够、稳定的空间维持,或使

表1　对照组与研究组的牙槽骨宽度比较(mm, $\bar{x}\pm s$)

组别	例数	术前(t_0)	术后即刻(t_1)	术后6个月(t_2)	骨增量(t_2-t_0)
对照组	20	3.8±0.8	7.9±0.7	7.1±1.0	3.3±0.8
研究组	20	3.6±0.6	9.0±0.5	8.3±0.8	4.7±0.7
t值		0.975	4.929	4.406	5.978
P值		0.336	<0.001	<0.001	<0.001

用其他植骨技术,如Onlay植骨术等[21];然而这些植骨术式通常需要较长的手术时间,具有较高的技术敏感性,且存在术后反应严重、手术费用增加和需要再次手术取出等缺点[22],因而其临床应用受到了一定限制。

2010年,由Sohn首次报道使用sticky bone,不少学者开始尝试使用sticky bone作为新型植骨材料,国内外均有相关研究证实了其临床可行性及骨增量效果的可预测性[23-24]。本研究以使用Bio-Oss骨粉行GBR植骨术作为对照,比较使用sticky bone混合CGF的技术能否取得更好的临床效果,结果显示,使用sticky bone混合CGF的研究组术后6个月的牙槽骨宽度及骨宽度增加量均大于对照组,这与李永军等[25]、王毅等[26]和王亚敏等[27]的研究结果一致。牙槽嵴水平骨宽度是评估骨增量效果的重要客观指标[28],本研究结果证实使用sticky bone混合CGF的GBR技术增加了牙槽嵴水平骨宽度,这可能是由于sticky bone中骨粉被包埋在纤维蛋白网中,相互紧密连接[6],因而具有更好的稳定性及空间维持能力,能够减少软组织长入,且能够适应各种形状的骨缺损[29]。同时,自体CGF中所含丰富的生长因子等可更好地引导成骨细胞向骨替代材料中迁移和增殖,因而具有更好的骨诱导性[30-31]。此外,本研究还发现使用sticky bone植骨相对于骨粉,植骨时间更短,临床操作效率更高,这也证实了sticky bone临床操作简便、技术敏感性较低的特点[6]。

基于本研究的结果,相较于单纯使用骨粉的传统GBR技术,使用sticky bone混合CGF的GBR技术具有更好的空间维持能力,可获得更多的水平骨增量,且具有更高的手术效率。在临床操作中,sticky bone的制作简便,在水平骨缺损的种植位点采用sticky bone混合CGF行水平骨增量,可为种植术提供良好的骨条件,获得更为理想的骨增量效果,且植骨效率较高。受限于本研究样本量较小及观察时间较短等因素,未来需要更大样本量、更长随访时间的前瞻性临床研究。

利益冲突 所有作者均声明不存在利益冲突

作者贡献声明 宫镇江:数据分析、文章撰写;王守一、姚超:研究实施、数据采集;庞永志:酝酿和设计实验,统计分析;崔婧:研究指导、论文修改、经费支持

参 考 文 献

[1] Pagni G, Pellegrini G, Giannobile WV, et al. Postextraction alveolar ridge preservation: Biological basis and treatments[J]. Int J Dent, 2012:151030. DOI:10.1155/2012/151030.

[2] Schropp L, Wenzel A, Kostopoulos L, et al. Bone healing and soft tissue contour changes following single-tooth extraction: A clinical and radiographic 12-month prospective study[J]. Int J Periodontics Restorative Dent, 2003,23(4):313-323.

[3] Wilson TG Jr, Buser D. Advances in the use of guided tissue regeneration for localized ridge augmentation in combination with dental implants[J]. Tex Dent J, 1994,111(7):5,7-10.

[4] Hermann JS, Buser D. Guided bone regeneration for dental implants[J]. Curr Opin Periodontol, 1996,3:168-177.

[5] Wang HL, Boyapati L. "PASS" principles for predictable bone regeneration[J]. Implant Dent, 2006, 15(1): 8-17. DOI: 10.1097/01.id.0000204762.39826.0f.

[6] 段彦好,肖旭辉. 浓缩生长因子用于口腔骨组织再生的研究进展[J]. 北京口腔医学, 2023,31(4):291-294. DOI:10.20049/j.bjkqyx.1006-673X.2023.04.011.

[7] 胡小敏,唐正龙,王冬香. 浓缩生长因子在口腔领域骨再生的研究进展[J]. 临床口腔医学杂志, 2023,39(4):252-255. DOI:10.3969/j.issn.1003-1634.2023.04.016.

[8] 郭雅欣,王姝. 浓缩生长因子在口腔中骨缺损方向的应用进展[J]. 中华老年口腔医学杂志, 2023,21(1):61-64. DOI:10.19749/j.cn.cjgd.1672-2973.2023.01.011.

[9] 刘雨蒙,袁长永. 浓缩生长因子软组织封闭功能在口腔种植中的应用[J]. 中国口腔种植学杂志, 2021,26(6):396-399. DOI:10.12337/zgkqzzxzz.2021.12.011.

[10] Sohn DS, Huang B, Kim J, et al. Utilization of autologous concentrated growth factors (CGF) enriched bone graft matrix (sticky bone) and CGF-enriched fibrin membrane in implant dentistry[J]. J Implant & Advanced Clin Dent, 2015,7:11-29.

[11] 张富贵,宿玉成,邱立新,等. 牙槽骨缺损骨增量手术方案的专家共识[J]. 口腔疾病防治, 2022,30(4):229-236. DOI:10.12016/j.issn.2096-1456.2022.04.001.

[12] Sharma MS, Pandey V, Vartak V, et al. Prosthetic Driven Implantology—A Review[J]. Int J Res Health Allied Sci, 2016,2(3):21-25.

[13] Gultekin BA, Cansiz E, Yalcin S. Ridge augmentation techniques in preprosthetic implant surgery[M]//A Textbook of Advanced Oral and Maxillofacial Surgery. Volume 3. 2016:245-268. DOI:10.5772/63003.

[14] Cha HS, Kim JW, Hwang JH, et al. Frequency of bone graft in implant surgery[J]. Maxillofac Plast Reconstr Surg, 2016, 38(1):19. DOI:10.1186/s40902-016-0064-2.

[15] Farina R, Pramstraller M, Franceschetti G, et al. Alveolar ridge dimensions in maxillary posterior sextants: A retrospective comparative study of dentate and edentulous sites using computerized tomography data[J]. Clin Oral Implants Res, 2011, 22(10): 1138-1144. DOI: 10.1111/j.1600-0501.2010.02087.x.

[16] Braut V, Bornstein MM, Kuchler U, et al. Bone dimensions in the posterior mandible: A retrospective radiographic study using cone beam computed tomography. Part 2—analysis of edentulous

sites[J]. Int J Periodontics Restorative Dent, 2014,34(5):639-647. DOI:10.11607/prd.1895.

[17] Wessing B, Lettner S, Zechner W. Guided bone regeneration with collagen membranes and particulate graft materials: A systematic review and meta-analysis[J]. Int J Oral Maxillofac Implants, 2018,33(1):87-100. DOI:10.11607/jomi.5461.

[18] Benic GI, Hämmerle CH. Horizontal bone augmentation by means of guided bone regeneration[J]. Periodontol 2000, 2014,66(1):13-40. DOI:10.1111/prd.12039.

[19] 雷晨,吴奇蓉,汤春波. 浓缩生长因子在种植与牙周领域应用的研究及进展[J]. 中国口腔种植学杂志, 2021,26(2):135-140. DOI:10.12337/zgkqzzxzz.2021.04.011.

[20] Adalı E, Yüce MO, Günbay T, et al. Does concentrated growth factor used with allografts in maxillary sinus lifting have adjunctive benefits?[J]. J Oral Maxillofac Surg, 2021,79(1):98-108. DOI:10.1016/j.joms.2020.07.217.

[21] Yamada M, Egusa H. Current bone substitutes for implant dentistry[J]. J Prosthodont Res, 2018,62(2):152-161. DOI:10.1016/j.jpor.2017.08.010.

[22] 岳喜龙,许胜,柳忠豪,等. 骨劈开技术与Onlay植骨技术用于上颌前牙美学区临床效果的对照研究[J]. 中国口腔种植学杂志, 2018(2):61-65. DOI:CNKI:SUN:KQZZ.0.2018-02-003.

[23] Barbu HM, Iancu SA, Rapani A, et al. Guided bone regeneration with concentrated growth factor enriched bone graft matrix (sticky bone) vs. bone-shell technique in horizontal ridge augmentation: A retrospective study[J]. J Clin Med, 2021,10(17):3953. DOI:10.3390/jcm10173953.

[24] 曾千情,苏浩宇,汪鼎傑,等. 浓缩生长因子为基质的黏性骨块在上颌前牙区水平骨增量中应用效果研究[J]. 中国实用口腔科杂志, 2023,16(3):320-325. DOI:10.19538/j.kq.2023.03.012.

[25] 李永军,陈福磊,门贝. Sticky Bone联合CGF应用于窄牙槽嵴种植修复[J]. 临床口腔医学杂志, 2023,39(4):194+255. DOI:10.3969/j.issn.1003-1634.2023.04.001.

[26] 王毅,万哲,刘杨,等. CGF纤维蛋白液体联合Bio-Oss骨粉对上前牙缺失伴唇侧骨缺损患者种植的疗效[J]. 中国医药导报, 2018,15(12):106-109.

[27] 王亚敏,周震,刀俊峰,等. 浓缩生长因子应用于上颌前牙区骨缺损引导骨再生的效果评价[J]. 口腔疾病防治, 2020,28(4):236-240. DOI:10.12016/j.issn.2096-1456.2020.04.006.

[28] 靳夏莹,那日苏,郑辉,等. 评价富血小板纤维蛋白单独用于上颌窦提升种植骨再生的效果[J]. 中国组织工程研究, 2017,21(26):4149-4154. DOI:10.3969/j.issn.2095-4344.2017.26.009.

[29] Ayoub AH, Belal SM. Clinical and radiographic evaluation of socket preservation using autologous concentrated growth factors enriched bone graft matrix (sticky bone): A case report[J]. EC Dental Science, 2016,5(4):1128-1135.

[30] Masuki H, Okudera T, Watanebe T, et al. Growth factor and pro-inflammatory cytokine contents in platelet-rich plasma (PRP), plasma rich in growth factors (PRGF), advanced platelet-rich fibrin (A-PRF), and concentrated growth factors (CGF)[J]. Int J Implant Dent,2016,2(1):19. DOI:10.1186/s40729-016-0052-4.

[31] Upadhayaya V, Arora A, Goyal A. Bioactive platelet aggregates: Prp, Prgf, Prf, Cgf and sticky bone[J]. IOSR Journal of Dental and Medical Sciences, 2017,16(5):5-11. DOI:10.9790/0853-1605060511.

(收稿日期:2023-08-26)
(本文编辑:王嫚)